

Nefropatia Isquémica

Carmen do Carmo, Sérgio Lemos, Luís Freitas, Henrique Gomes,
Mário Campos

Serviço de Nefrologia. Hospitais da Universidade de Coimbra. Coimbra.

RESUMO

A doença vascular renal aterosclerótica é subdiagnosticada e continua a ser uma causa frequente de insuficiência renal crónica.

Os autores apresentam o caso clínico de um doente do sexo masculino, com 65 anos, hipertenso, que foi internado por insuficiência renal aguda e iniciou terapêutica hemodialítica. Do estudo complementar efectuado destaca-se a ecografia renal com *doppler* que mostrou o rim esquerdo pequeno e indiferenciado, o rim direito normal e a artéria renal direita com uma estenose de 50%. Foi colocado *stent* na artéria renal direita e iniciou terapêutica com ticlopidina, ácido acetilsalicílico e fluvastatina. Recuperou a função renal e suspendeu a hemodiálise.

Reestenosou passados quatro meses e foi submetido a nova angioplastia. Mantém-se, actualmente, assintomático e sem necessitar de tratamento substitutivo da função renal.

Os autores destacam a boa evolução do caso clínico e salientam a necessidade desta patologia ser considerada no diagnóstico diferencial da insuficiência renal em doentes com risco vascular elevado.

Palavras-chave: Insuficiência renal aguda; estenose da artéria renal; nefropatia isquémica; aterosclerose.

SUMMARY

Ischemic Nephropathy

Atherosclerotic renal vascular disease is underdiagnosed and continues to be a frequent cause of chronic renal failure.

Received for publication: 24/08/2005

Accepted in revised form: 27/03/2006

The authors present a case report of a 65-year-old male patient with hypertension who was admitted for acute renal failure and required support with dialysis. The renal doppler ultrasound showed a nondifferentiated small left kidney, a normal right kidney and a right renal artery with a stenosis of 50%. This was stented and the patient started the therapy with ticlopidine, aspirin and fluvastin. The renal function recovered and ongoing dialysis was not required. Restenosis occurred after four months and the patient was submitted to angioplasty. Currently he has no symptoms and does not need dialysis.

The authors would like to highlight the positive evolution of the case and emphasize the need of this pathology to be considered in the differential diagnosis of renal failure of unknown cause in elderly patients with vascular risk factors.

Key-words: Acute renal failure; renal artery occlusion; ischemic nephropathy; atherosclerosis.

INTRODUÇÃO

O aumento da esperança média de vida e o estilo de vida das populações dos países ocidentais são factores que contribuem para a elevada prevalência da aterosclerose. A doença vascular renal aterosclerótica é subdiagnosticada e, apesar dos avanços na terapêutica médica e cirúrgica, continua a ser uma causa frequente de insuficiência renal crónica.

CASO CLÍNICO

Doente do sexo masculino, 65 anos, raça branca, casado, empregado bancário aposentado, natural e residente em Celorico da Beira.

Em 2 de Fevereiro de 2004, foi observado

pelo médico assistente, por astenia e edemas dos membros inferiores, com quatro dias de evolução. Verificou-se que havia agravamento da sua hipertensão arterial (HTA) e foi medicado com espironolactona, 25 mg, po, id e furosemido 40 mg, po, 2 id.

Foi assistido no hospital da área de residência, em 26 de Fevereiro de 2004, por referir náuseas matinais, hálito metálico e oligúria. Analiticamente apresentava anemia normocrómica normocítica (Hb 10,6 g/dl, VGM 81,1 fl, CHCM 33,9 g/dl) e insuficiência renal grave (azoto ureico 150 mg/dl e creatinina 5,5 mg/dl). Foi, posteriormente, transferido para os Hospitais da Universidade de Coimbra (HUC) e internado no Serviço de Nefrologia.

Apresentava antecedentes de HTA, com 35 anos de evolução, hábitos tabágicos (15 U.M.A.) e estava medicado com nifedipina, 30 mg, po, id, nebivolol, 5 mg, po, id e furosemido, 40 mg, po, id, até ao início das queixas. Em Dezembro de 2003 fez avaliação analítica que não mostrou alterações da função renal.

Dos antecedentes familiares destacam-se a HTA da mãe, que faleceu aos 87 anos com AVC isquémico e a morte súbita do pai aos 72 anos, sem patologia prévia conhecida.

À data da admissão apresentava-se prostrado, com palidez cutâneo-mucosa acentuada, hipertenso (160/90 mmHg), com retinopatia hipertensiva grau II e edemas dos membros inferiores. O restante exame cardiovascular, pulmonar, abdominal e neurológico era normal.

Analiticamente mantinha anemia normocrómica normocítica (Hb 10,9 g/dl, VGM 80,8 fl, CHCM 34,3 g/dl) e insuficiência renal grave (azoto ureico 156 mg/dl e creatinina 4,7 mg/dl).

O esfregaço de sangue periférico, o doseamento da haptoglobina sérica, a desidrogenase láctica e as provas de função hepática eram normais; os testes de *Coombs* directo e indirecto eram negativos.

Apresentava hiperuricémia 13,2 mg/dl e hipertrigliceridemia 231 mg/dl com restante ficha lipídica normal.

As serologias para VHB, VHC, VIH 1/2 foram negativas e o VDRL não foi reactivo.

O estudo imunológico mostrou ausência de imunocomplexos circulantes, níveis séricos das fracções do complemento C3 e C4 normais e, anticorpos anti-nucleares, anti-cardiolipina, anti-fosfolipidos, anti-citoplasma dos neutrófilos e anti-membrana basal glomerular negativos.

Foi efectuado o doseamento do cortisol sérico e ACTH que foram normais e da renina plasmática que se apresentava aumentada 1615 pg/ml.

A quantificação das proteínas na urina das 24 horas foi de 490 mg e o sedimento urinário não mostrou alterações.

A radiografia do tórax mostrava um índice cardiotorácico no limite superior da normalidade, o ECG tinha critérios de hipertrofia do ventrículo esquerdo e o ecocardiograma mostrava uma boa função sistólica global com hipertrofia do septo e insuficiência ligeira das válvulas mitral e aórtica com bordos espessos por fibrose.

A ecografia renal mostrava um rim esquerdo pequeno e indiferenciado com rim direito normal, sem massas nas áreas supra-renais e com estudo espectral sugestivo de estenose de 50% da artéria renal direita a nível do pedículo.

O estudo cintigráfico com ^{99m}Tc -DTPA mostrou um rim esquerdo com dimensões e função muito diminuída e um rim direito com dimensões normais mas com actividade funcional diminuída. A taxa de filtração glomerular calculada pelo método isotópico era de 13 ml/min/1,73 m².

A arteriografia renal mostrava uma estenose justa-osteal de 80% da artéria renal direita com estenose completa à esquerda (Fig.1).

À data da admissão o doente foi medicado com furosemido, 40 mg, ev, 3 id, nifedipina, 30 mg, po, 2 id e alopurinol, 100 mg, po, id. Ao

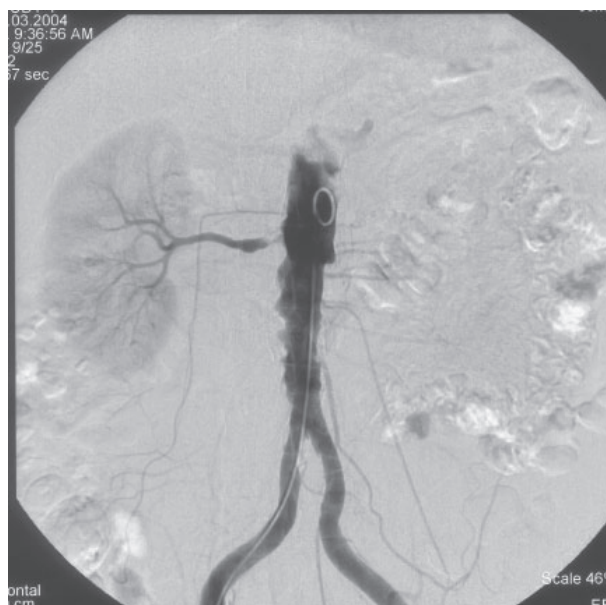


Fig. 1 – Arteriografia renal com estenose completa da artéria renal esquerda e 80% da artéria renal direita.

terceiro dia de internamento, devido ao agravamento da retenção azotada, iniciou hemodiálise. No décimo terceiro dia de internamento foi submetido a angioplastia com colocação de *stent* na artéria renal direita (Fig. 2) e iniciou terapêutica com ticlopidina, 250 mg, po, 2 id, ácido acetilsalicílico, 100 mg, po, id e fluvastatina, 40 mg po, id. Verificou-se a recuperação da diurese, a normalização dos valores da tensão arterial e a diminuição progressiva dos valores do azoto ureico e da creatinina sérica. Suspendeu-se a terapêutica hemodialítica um dia após a colocação da prótese endovascular.

Em 18 de Março de 2004 teve alta, assintomático, normotenso, medicado com ticlopidina, ácido acetilsalicílico e fluvastatina.

Na consulta externa, efectuada com periodicidade mensal, verificou-se a normalização dos valores de hemoglobina e da função renal. Solicitou-se a realização de *ecodoppler* carotídeo e cintigrafia de perfusão do miocárdio que não mostraram alterações relevantes.

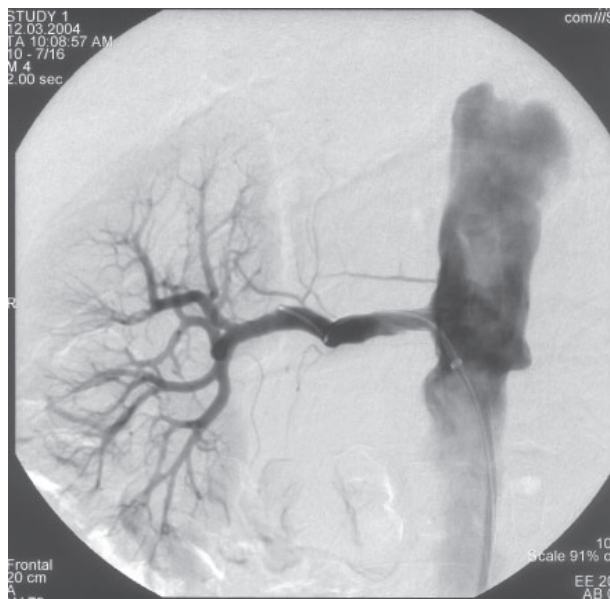

Fig. 2 – Arteriografia renal após colocação de *stent* na artéria renal direita, com recuperação total do lúmen do vaso.

Na consulta de 12 de Julho de 2004 apresentava elevação dos valores tensionais, pelo que foi efectuado *ecodoppler* renal que evidenciou reestenose da artéria renal direita. Foi submetido, novamente, a angioplastia e iniciou terapêutica com carvedilol, 25 mg, po, 2 id.

Actualmente o doente apresenta-se assintomático, com tensão arterial controlada, avaliação analítica da função renal dentro dos parâmetros normais (azoto ureico 20 mg/dl e creatinina 1,2 mg/dl) e taxa de filtração glomerular de 61 ml/min.

DISCUSSÃO

A aterosclerose é uma doença sistémica, que afecta múltiplos leitos vasculares e que consiste na resposta inflamatória fibroproliferativa da parede arterial a diversas formas de agressão do endotélio. As alterações fenotípicas endoteliais, induzidas por factores mecânicos ou

bioquímicos, promovem a existência de um meio vasospástico, pró-trombótico e pró-inflamatório e exercem um papel central na fisiopatologia de síndromes vasculares, como o enfarte do miocárdio, a angina instável, o acidente vascular cerebral e a doença vascular renal¹.

A doença vascular renal aterosclerótica pode manifestar-se por hipertensão reno-vascular ou por nefropatia isquémica e é responsável pela insuficiência renal crónica de 10 a 15% da população em diálise^{2,3}.

A nefropatia isquémica caracteriza-se pela redução da taxa de filtração glomerular devida à diminuição da pressão de perfusão abaixo dos limites da autoregulação do fluxo renal, que geralmente ocorre quando a estenose da artéria renal é superior a 70%. Na maioria dos casos tem uma evolução subaguda ou crónica, assintomática com azotemia moderada, que muitas vezes é atribuída a nefroangiosclerose. Mais raramente pode manifestar-se por insuficiência renal aguda, quase sempre associada a toma de inibidores da enzima de conversão da angiotensina, a hipotensão, a hipovolemia ou ao uso de produtos de contraste^{4,5}.

No caso clínico apresentado identificam-se como factores de risco vascular, a idade, o tabagismo, o sedentarismo, a hipertrigliceridemia e a HTA. No entanto, até ao início do actual quadro clínico a doença vascular renal teve uma evolução assintomática, com função renal normal e nunca se verificaram sinais de doença aterosclerótica com outra localização. Esta evolução subclínica levou a que as primeiras queixas que já traduziam a activação do sistema renina angiotensina, devido ao agravamento da isquémia renal, não fossem valorizadas e que o médico assistente optasse por reforçar a terapêutica diurética com o intuito de controlar a HTA e, eventualmente, uma insuficiência cardíaca. Porém, esta estratégia teve como consequência a redução do volume plasmático

e, provavelmente, terá precipitado a insuficiência renal aguda.

É importante fazer o diagnóstico precoce da nefropatia isquémica de forma a realizar as intervenções adequadas para possibilitar a perfusão do parênquima renal e dessa forma tentar a sua recuperação funcional. Para alcançar esse objectivo deve ter-se um elevado grau de suspeita sempre que um doente idoso, com factores de risco vascular, apresente insuficiência renal de causa não esclarecida^{2,4}.

Embora a arteriografia renal seja considerada o exame diagnóstico de eleição, pensamos ser adequada a realização de ecografia renal com *doppler* como primeiro exame, porque para além de permitir o diagnóstico da estenose da artéria renal, com uma especificidade e uma sensibilidade superiores a 97%, permite também a avaliação dos índices de resistência vascular intra-renal, que traduzem a viabilidade do parênquima e constituem um elemento importante para decidir a execução de procedimentos angiográficos^{6,7}.

A terapêutica endovascular, em particular a colocação de prótese é, actualmente, de escolha preferencial por apresentar menos riscos que a cirurgia, embora em eficácia sejam semelhantes. A intervenção cirúrgica deverá ser opção quando a técnica angiográfica não for exequível ou falhar, ou para reparar aneurisma volumoso das artérias aorta ou renal⁷⁻⁹.

A doença vascular renal aterosclerótica tem sido objecto de menos atenção por parte da comunidade científica do que a doença cardiovascular ou cerebrovascular. Nesta perspectiva, é necessário desenvolver e aperfeiçoar a técnica endovascular, de forma a reduzir a taxa de complicações e de reestenoses; melhorar a caracterização clínica dos doentes recorrendo aos novos desenvolvimentos da proteómica, com o objectivo de encontrar factores com valor prognóstico, que orientem melhor a decisão

terapêutica; e adequar as terapêuticas anti-agregante e hipolipemiante, para que não sejam feitas apenas por analogia com os procedimentos estabelecidos para a doença cardiovascular e cerebrovascular⁶.

Apesar do muito que há a fazer no sentido de dar rigor científico às decisões clínicas, destacamos a boa evolução do caso apresentado, que se fica a dever em grande medida à precocidade do diagnóstico e da intervenção terapêutica.

Correspondência:

Dr.^a Carmen do Carmo
Serviço de Nefrologia
Hospitais da Universidade de Coimbra
Avenida Dr. Bissaya Barreto, 52
3000-075 Coimbra
E-mail: pmgf@mail.telepac.pt

REFERÊNCIAS

1. Sousa JC. Aterosclerose e Aterotrombose. In: Sousa JC, ed. Aterotrombose. Lisboa: Colprinter, 2000: 13-24.
2. Dwyer KM, Vrazas JI, Lodge RS et al. Treatment of acute renal failure caused by renal artery occlusion with renal artery angioplasty. *Am J Kidney Dis* 2002; 40: 189-194.
3. Conlon PJ, O'Riordan E, Kalra PA. New insights into the epidemiologic and clinical manifestations of atherosclerosis renovascular disease. *Am J Kidney Dis* 2000; 35: 573-587.
4. Roche Z, Rutecki G, Cox J, Whittier FC. Reversible acute renal failure as an atypical presentation of ischemic nephropathy. *Am J Kidney Dis* 1993; 22: 662-667.
5. Greco BA, Breyer JA. Atherosclerotic ischemic renal disease. *Am J Kidney Dis* 1997; 29:167-187.
6. Zalunardo N, Tuttle KR. Atherosclerotic renal artery stenosis: current status and future directions. *Curr Opin Nephrol Hypertens* 2004; 13: 613-621.
7. Bokhari SW, Faxon DP. Current advances in diagnosis and treatment of renal artery stenosis. *Rev Cardiovasc Med* 2004; 5:204-215.
8. Lewis J, Greco B. Atheromatous renovascular disease. In: Johnson RJ, Feehally J, ed. *Comprehensive Clinical Nephrology*. Philadelphia: Elsevier, 2003:809-833.

9. Alhadad A, Ahle M, Ivancec K, Gottsäter A, Lindblad B. Percutaneous transluminal renal angioplasty and surgical revascularisation in renovascular disease-a retrospective comparison of results, complications, and mortality. *Eur J Vasc Endovasc Surg* 2004; 27:151-156.