

Acessos arteriovenosos para hemodiálise

Luc Turmel-Rodrigues

Clinique St-Gatien, Tours, Clinique St-Hilaire, Rouen, France

SUMMARY

Vascular accesses for haemodialysis

Multidisciplinary approach is essential to provide the best vascular access to dialyzed patients and some points of residual weakness need to be pointed out: insufficient resort to preoperative imaging leading surgeons to ignore veins that might be successfully used for the construction of native fistulas, underestimation of the value of microsurgery for successful anastomoses between small vessels, insufficient knowledge of the value of transposed brachiobasilic fistulas leading to place still too

many prosthetic grafts, high rates of acute access thromboses due to insufficient development of monitoring techniques allowing to detect stenoses threatening access patency, insufficient development of endovascular techniques that can save dysfunctional and thrombosed fistulas unsalvageable by conventional surgical techniques. All these misconducts are often explained by short view economic considerations although appropriate strategies finally prove to cost less in the long-term.

Key words: haemodialysis; vascular access

A dificuldade progressivamente maior que é exigida para se poder assegurar uma assistência correcta dos acessos vasculares aos doentes em hemodiálise, que são cada vez

Recebido em 15/01/2003
Aceite em 10/03/2003

mais idosos e com numerosas co-morbilidades, deu origem a uma reflexão multidisciplinar que conduziu, em 1997 e nomeadamente nos EUA, à publicação dos DOQI-guidelines¹.

A prática quotidiana, a leitura da literatura recente e a frequência assídua dos últimos congressos internacionais, levaram o radiologista de intervenção especializado nessa área a sublinhar os seguintes pontos fracos que actualmente persistem de uma forma mais notória:

- Insuficiente recurso a técnicas de imagem pré-operatórias, de onde resulta que se subestima a existência de uma rede venosa passível de ser utilizada e que por isso se recorra ainda à utilização de demasiadas próteses arteriovenosas.
- Subestimar o interesse da microcirurgia, apesar de só ela permitir a criação de determinadas fístulas no antebraço.
- Insuficiente utilização da veia basilíca no braço, levando à colocação de demasiadas próteses arteriovenosas em casos onde as veias do antebraço ou a veia cefálica estejam trombosadas.
- Insuficiente desenvolvimento de técnicas de monitorização dos acessos vasculares, para triagem de estenoses anteriormente à complicação trombótica, tendo como consequência a perda injustificada de alguns acessos vasculares que são muito difíceis de recuperar uma vez que tenham trombosado, bem como a utilização muito frequente de cateteres provisórios que vão originar estenoses e trombozes das veias centrais.
- Insuficiente formação ou falta de motivação de médicos para a realização de técnicas endovasculares.
- Problemas de orçamento, que nalguns países limitam a capacidade de acção dos médicos.

1) Insuficiente utilização de técnicas de imagem pré-operatórias

O doente a que se refere a Fig.1 não tinha uma veia clinicamente visível no antebraço, razão pela qual o cirurgião pediu que se fizesse uma flebografia anteriormente à criação de um acesso vascular. A flebografia foi realizada com gás carbónico, um meio de contraste que não é ideal, mas que não tem qualquer nefrotoxicidade para o doente insuficiente renal que ainda não está em diálise. A flebografia demonstrou a existência de uma veia cefálica no antebraço, não estenosada mais globalmente fina, sendo o seu diâmetro inferior a 2 mm. Vários artigos recentes da literatura americana estabelecem que não é possível construir uma fístula no antebraço se a veia não medir 3mm de diâmetro ou pelo menos 2,5 mm²⁻⁴. Mas se assim fosse, seria impossível construir este tipo de fístulas em crianças; no entanto, Bourquelot e Bagolan demonstraram que isso era totalmente factível desde que se recorresse à microcirurgia^{5,6}. O nosso cirurgião francês pôde então criar uma fístula que ficou funcional. No entanto, 2 meses mais tarde, o reconhecimento de um atraso relativo do desenvolvimento da fístula, que era difícil de puncionar, indicou a realização de uma angiografia. Observou-se então uma estenose venosa pós-anastomótica, que foi dilatada com sucesso, pelo que a fístula tem vindo a ser utilizada para hemodiálise, desde há mais de 6 meses e sem quaisquer problemas.

É então possível utilizar veias relativamente pequenas para a criação de uma fístula no antebraço, mas desde que o cirurgião utilize a microcirurgia e desde que o radiologista de intervenção esteja depois disponível para o caso de haver um atraso da sua maturação.

Em 1998 Silva publicou os resultados da utilização de uma técnica de imagem pré-

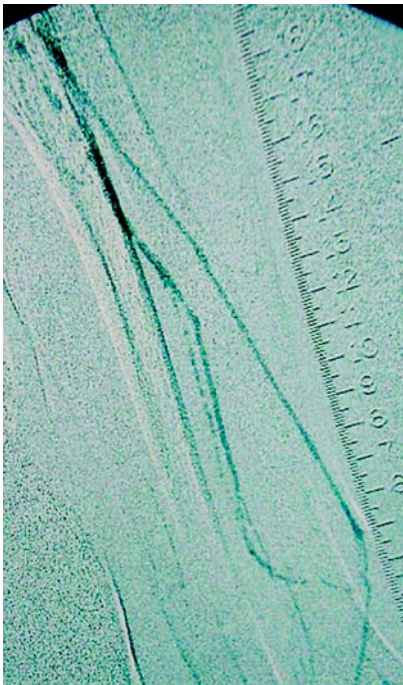


Fig. 1. Cette phlébographie au gaz carbonique montre qu'il existait une veine céphalique à l'avant-bras globalement de petit calibre, peut-être simplement spasmée, mais sans aucune sténose sur son trajet.

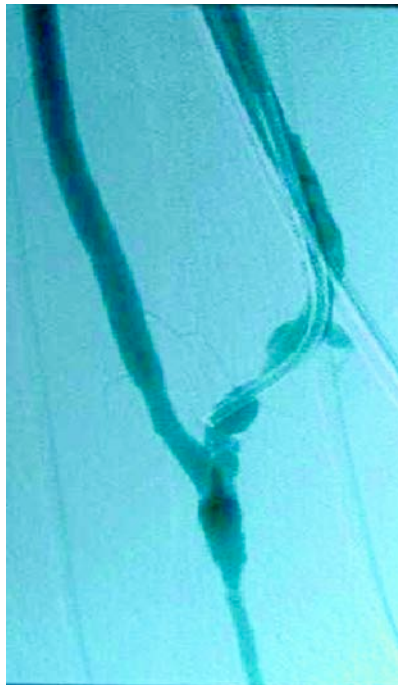


Fig. 2a. Le chirurgien a créé une fistule radiocéphalique grâce à l'appoint de la microchirurgie mais cette fistule se développait mal et a été envoyée au radiologue 2 mois plus tard. L'angiographie a montré qu'il y avait une sténose veineuse post-anastomotique.

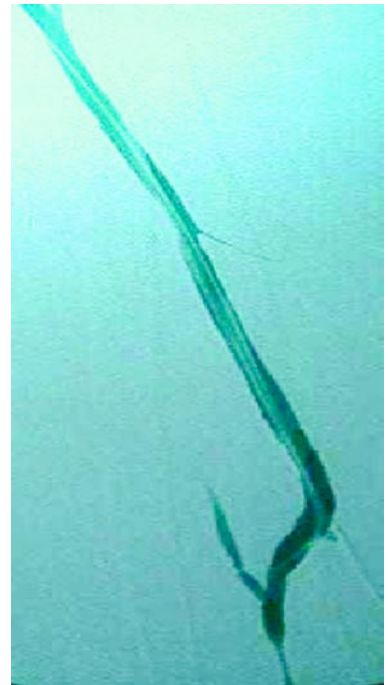


Fig. 2b. Cette sténose a été dilatée avec un excellent résultat clinique puisque la fistule a été ensuite immédiatement utilisée en dialyse. On aurait pu également décider de refaire une anastomose chirurgicalement 2 à 3 cm au-dessus de l'anastomose initiale.

operatória (neste caso a ecografia), mostrando como isso lhe tinha permitido elevar a taxa de fístulas autólogas de 14 para 63 %⁷. Mas trata-se aqui de um estudo americano, com um número enorme de doentes diabéticos ou muito obesos. Na Europa dever-se-iam alcançar taxas de 90 % relativamente a fístulas autólogas e taxas inferiores a 10 % no que diz respeito a próteses arteriovenosas.

2) Insuficiente utilização da veia basilica no braço

A veia basilica superficializada é ainda totalmente ignorada por muitos cirurgiões. A superficialização da veia consegue-se habitualmente num segundo tempo operatório que é tecnicamente mais complexo que a colocação duma prótese. Devido à curva de aprendizagem própria da técnica, os resultados são muito dependentes da experiência do cirurgião. De qualquer forma a literatura mostra que, a longo

prazo, estas fístulas têm taxas de permeabilidade muito mais elevadas que as taxas das próteses arteriovenosas. Nos resultados apresentados por Rodriguez, as fístulas da veia basilíca têm uma semi-vida de 5 anos, enquanto a das próteses é de apenas 1 ano⁸. Do ponto de vista radiológico, estas fístulas são fáceis de desobstruir e os resultados são mais duradouros que os das próteses, devido nomeadamente ao facto das retromboses precoces, após desobstrução, serem raras nas fístulas da veia basilíca e serem frequentes nas próteses⁹.

3) Insuficiente desenvolvimento de técnicas de monitorização dos acessos vasculares

A literatura provou que, na grande maioria dos casos, a trombose dum acesso vascular se deve ao desenvolvimento duma estenose subjacente, o que significa que a maioria das tromboses poderia ser evitada se a estenose tivesse sido corrigida a tempo. A trombose do acesso vascular obriga frequentemente à colocação de cateteres provisórios, que vão originar estenoses e tromboses das veias centrais que se vão revelar dramáticas no futuro do doente.

Todas as séries da literatura mostram que a evolução de uma prótese arteriovenosa após a sua desobstrução (e quer esta seja feita por via cirúrgica quer via endovascular) é globalmente bem pior que a evolução esperada após uma correcção preventiva de estenoses em casos de próteses arteriovenosas que nunca trombosaram. Isto é nomeadamente explicado pelo facto de 20 a 68% das próteses trombosadas se retrombosarem no mês seguinte à desobstrução cirúrgica ou radiológica, enquanto as tromboses são raras nas próteses

vigiadas de um modo sistemático, a fim de se realizar uma correcção preventiva das estenoses e sempre que esta seja de facto efectuada¹⁰.

Nos casos de fístulas autólogas, a trombose aguda é muito difícil de tratar por um método cirúrgico, o que levou algumas equipas americanas a concluir que nem sequer se deveria tentar a sua desobstrução na medida em que era preferível criar uma nova fístula^{11,12}. Por outro lado, nas mãos de radiologistas treinados, os resultados da desobstrução percutânea são excelentes, mas infelizmente, e à escala mundial, o número de tais radiologistas é ainda insuficiente (ver parágrafo seguinte)^{13,14}.

Não há dúvida que o exame clínico dos acessos vasculares realizado por mãos treinadas pode despistar a tempo a maioria das estenoses. Contudo a experiência mostra que, na prática, os nefrologistas são ultrapassados pelos enfermeiros que podem examinar as fístulas e as próteses regularmente, quando têm que as punccionar de 2 em 2 dias, embora não tenham uma formação adequada para a realização dessa tarefa. Entre as técnicas de monitorização actualmente disponíveis, parece que os sistemas de medição do débito durante as sessões de diálise (tipo Transonic®) são os mais fiáveis. Por exemplo, uma diminuição do débito em dois exames mensais sucessivos sugere a existência duma estenose evolutiva que precisa de ser tratada. Pode também recorrer-se ao exame por eco-Doppler, que associa a medição do débito a dados morfológicos¹⁵. A angiografia, que é um método invasivo, não deve ser considerada como um método alternativo para o diagnóstico de estenoses. Se se realiza uma angiografia, é unicamente para confirmar e dilatar a estenose num mesmo tempo de utilização da sala de angiografia. As angiografias diagnósticas já não

deveriam ser efectuadas, mas se existe uma lesão dilatável, é então preciso tratá-la no mesmo tempo de utilização da sala, a fim de se limitar o número de gestos invasivos com injeção de contraste iodado e também a fim de se fazerem economias.

4) Insuficiente formação ou falta de motivação dos médicos que praticam as técnicas endovasculares

No que se refere às estenoses das veias centrais, o consenso confirmado pelos DOQI americanos depõe a favor do tratamento endovascular, devido ao carácter muito invasivo da cirurgia intratorácica.

No tratamento, frequentemente desesperado, de estenoses e de trombozes de próteses arteriovenosas (o que em teoria apenas deveria dizer respeito a 10% dos doentes), a cirurgia clássica e o tratamento endovascular alcançam os mesmos resultados. A abordagem endovascular tem a seu favor a vantagem de ser menos agressiva e de economizar o capital venoso do doente.

Relativamente às estenoses e trombozes de fístulas autólogas, à excepção da estenose isolada no punho, a literatura recente mostra uma franca superioridade do tratamento endovascular, quando este é realizado por radiologistas treinados. Para se saber desobstruir uma fístula autóloga ocluída e para se saber dilatar uma pequena artéria radial de um doente diabético, é preciso ter pelo menos 2 anos de formação intensiva numa unidade com a estrutura própria de um departamento de radiologia de intervenção vascular, para se aprenderem todas as subtilezas das punções arteriais, do cateterismo atraumático e da manipulação cuidadosa de guias, cateteres, balões, stents, etc... e para se aprender sobre-

tudo a evitar e a saber gerir as complicações.

O problema maior é que infelizmente há poucos radiologistas de intervenção interessados na diálise e conseqüentemente os cirurgiões e os nefrologistas lançaram-se no tratamento endovascular dos acessos vasculares sem estarem suficientemente formados. Os seus resultados não podem deixar de ser desanimadores, apesar de não serem necessariamente piores que aqueles obtidos por radiologistas não motivados.

5) Problemas de orçamento limitando as possibilidades de acção dos médicos

A criação e a manutenção dos acessos vasculares custa caro. De princípio os administradores e o poder político podem opor-se ao reembolso de exames de imagem pré-operatórios, à microcirurgia, à monitorização dos acessos ou à criação de salas de angiografia de intervenção dotadas do orçamento necessário para a aquisição de guias, de cateteres e de stents, e funcionando com pessoal devidamente remunerado. Mas é particularmente impensável que se possa iniciar a dilatação dos acessos para hemodiálise sem se dispor de stents de reserva, prontos a ser utilizados em caso de necessidade.

De facto, tratar os doentes correctamente torna-se, a longo prazo, menos caro que tratar todas as complicações em relação com os cateteres centrais, com os goretex e com as trombozes dos acessos vasculares. Para o orçamento dos sistemas de segurança social, e infelizmente para ele, tratar melhor os acessos vasculares conduz a menos complicações mortais e a um aumento da sobrevida dos doentes, e um doente mantido vivo em diálise é um doente que custa caro: trata-se então de uma escolha política.

Em conclusão, melhorar a assistência do doente dialisado em 2002 quer dizer que é preciso encorajar o pagamento da imagiologia venosa pré-operatória (por ecografia ou por flebografia), que é preciso encorajar a utilização da microcirurgia para criar ao máximo fístulas autólogas no antebraço que é preciso exigir dos cirurgiões a criação de fístulas basilicas superficializadas em vez da colocação de goretex, que é preciso desenvolver e portanto pagar a monitorização de fístulas, nomeadamente com a aquisição de aparelhos para vigilância do seu débito, que é preciso promover o ensino de técnicas endovasculares e pôr em marcha a realização dos procedimentos devidamente creditados, e enfim, que é preciso ponderar nas escolhas políticas, explicando os erros estratégicos que são actual e muito frequentemente cometidos, e quais são as formas de os remediar. O recente desenvolvimento da nefrologia de intervenção é o sintoma dum problema e não o seu tratamento, a menos que os nefrologistas substituam uma formação em nefrologia por essa actividade, mas então ter-se-iam tornado radiologistas de intervenção.

Agradecimento:

L'auteur remercie le Dr Jorge Xavier de Brito pour la traduction du Français en Portugais (e-mail: luc.turmel@wanadoo.fr)

REFERÊNCIAS

1. SCHWAB S, BESARAB A, BEATHARD G, BROUWER D, ETHEREDGE E, HARTIGAN M, LEVINE M, McCANN R, SHERMAN R, TREROTOLA S. NKG-DOQI Clinical Practice Guidelines for Vascular Access. Am J Kidney Dis 1997 ; 30: suppl 4.
2. SILVA M, HOBSON R, PAPPAS P, JAMIZ Z, ARAKI C, GOLDBERG M, GWERTZMAN G, PADBERG F. A strategy for increasing use of

- autogenous hemodialysis access procedures: impact of preoperative noninvasive evaluation. J Vasc Surg 1998; 27:302-308
3. ASCHER E, HINGORANI A, MAZZARIOL F, GUNDUZ Y, FODERA M, YORKOVICH W. Changes in the practice of angioaccess surgery: impact of dialysis outcome and quality initiative recommendations. J Vasc Surg 2000;31:84-92
4. WOLOWCZYK L, WILLIAMS A, DONOVAN K, GIBBONS C. The snuff-box arteriovenous fistula for vascular access. Eur J Vasc Endovasc Surg 2000; 19:70-76
5. BOURQUELOT P, CUSSENOT O, CORBI P et al. Microsurgical creation and follow-up of arteriovenous fistulae for chronic hemodialysis in children. *Pediatr Nephrol* 4:156-159, 1990
6. BAGOLAN P, SPAGNOLI A, CIPRANDI G et al. A ten-year experience of Brescia-Cimino arteriovenous fistula in children: technical evolution and refinements. J Vasc Surg 1998;27:640-644
7. SILVA M, HOBSON R, PAPPAS P, JAMIZ Z, ARAKI C, GOLDBERG M, GWERTZMAN G, PADBERG F. A strategy for increasing use of autogenous hemodialysis access procedures: impact of preoperative noninvasive evaluation. J Vasc Surg 1998; 27:302-308
8. RODRIGUEZ J, ARMADANS L, FERRER E, OLMOS A, CODINA S, BARTOLOMÉ J, BORELLAS J, PIERA L. The function of permanent vascular access. *Nephrol Dial Transplant* 2000;15:402-408
9. TURMEL-RODRIGUES L, PENGLOAN J, BAUDIN S, TESTOU D, ABAZA M, DAHDAH G, MOUTON A, BLANCHARD D. Treatment of stenosis and thrombosis in haemodialysis fistulas and grafts by interventional radiology. *Nephrol Dial Transplant* 2000; 15:2029-2036
10. TURMEL-RODRIGUES L, PENGLOAN J, BOURQUELOT P. Interventional radiology in hemodialysis fistulae and grafts: a multidisciplinary approach. *Cardiovasc Intervent Radiol* 2002; 25:3-16
11. BERMAN S, GENTILE A. Impact of secondary procedures in autogenous arteriovenous fistula maturation and maintenance. J Vasc Surg 2001;34:866-71
12. HINGORANI A, ASCHER E, KALLAKURI S, GREENBERG S, KHANIMOV Y. Impact of reintervention for failing upper-extremity arteriovenous autogenous access for hemodialysis. J Vasc Surg 2001;34:1004-9
13. TURMEL-RODRIGUES L, PENGLOAN J, RODRIGUE H, BRILLET G, LATASTE A, PIERRE D, JOURDAN JL, BLANCHARD D. Treatment of failed native arterio-venous fistulae for hemodialysis by interventional radiology. *Kidney Int* 2000;57:1124-1140
14. HAAGE P, VORWERK D, WILDBERGER J, PIROTH W, SCHURMANN K, GUENTHER R. Percutaneous treatment of thrombosed primary arteriovenous hemodialysis access fistulae. *Kidney Int* 2000;57:1169-1175
15. MAY R, HIMMELFARB J, YENICESU M, KNIGHTS S, IKIZLER T, SCHULMAN G, HERNANZ-SCHULMAN, SHIR Y, HAKIM R. Predictive measures of vascular access thrombosis: a prospective study. *Kidney Int* 1997;52:1656-1662