gtNI
Grupo de Trabalho de Nefrologia de Intervenção

Sociedade Portuguesa Nefrologia

Curso Nefrologia de Diagnóstico e Intervenção

Nephrology Diagnostic and Interventional Course

Core Curriculum & Update

de Nefrologia de Diagnóstico e Intervenção

in Diagnostic and Interventional Nephrology

Modelo Híbrido | Hybrid Format:

7 módulos teóricos online + 6 módulos práticos

7 online theoretical modules + 6 practical modules

Apoio Científico | Scientific endorsement

Sociedade Portuguesa Nefrologia

ENDORSED BY ERA LEADING EUROPEAN NEPHROLOGY 1

Vascular Access Society

GEMAV

CON EL AVAL CIENTÍFICO DE SOCIEDAD ESPAÑOLA DE NEFROLOGÍA 2

1- ERA's endorsement is for the promotion of education in general, therefore the specific content of the event/course is the responsibility of the organiser
2- Las opiniones expresadas por los autores no reflejan necesariamente la posición de la S.E.N.

Curso Nefrologia de Diagnóstico e Intervenção

Nephrology Diagnostic and Interventional Course

1

06.10.2025, 14:30h

Conceitos Gerais

General Concepts

Mod: Nuno Rosa, Joana Vidinha

Tipo de acesso vascular ideal | Ideal vascular access type: patient centered care

Carlos Oliveira ULS Almada-Seixal

Timing de referenciação para construção do acesso vascular | Timing for referral for vascular access creation

Joaquim Pinheiro Hospital Forças Armadas, Porto

Tipos de acessos vasculares | Types of vascular access

Joana Gameiro ULS Santa Maria

Fisiologia da maturação | Physiology of maturation

Tamara Jemcov Head of Nephrology Department at Clinical Hospital Center Zemun, Belgrade

Técnicas de canulação | Cannulation techniques

Telmo Carvalho NephroCare Lumiar

2

03.11.2025, 14:30h

Construção do acesso arteriovenoso - Avaliação pré-cirúrgica, Cirurgia e cuidados pós-construção

Arteriovenous Access Creation – Pre-Surgical Evaluation, Surgery, and Post-Creation Care

Mod: Tiago Pereira, Artur Mendes

História clínica e exame físico pré-construção de acesso vascular | Medical history and physical exam before vascular access creation

João Torres ULS Lisboa Ocidental

Princípios básicos de ecografia e knobology | Ultrasound basics and knobology

Patrícia Alves ULS São José

Mapeamento ecográfico e angiográfico pré-cirúrgico - o que avaliar | Pre-surgical ultrasound and angiographic mapping – what to assess

Maria Guedes Marques ULS Coimbra

Mapeamento pré-cirúrgico e casos clínicos - como decidir | Pre-surgical mapping and case-based decision-making

Tiago Pereira ULS São José

Cirurgia de acessos arteriovenosos autólogos | Autologous AV access surgery

Sofia Carrelha ULS São José

Cirurgia de acessos arteriovenosos complexos/protésicos | Complex/prosthetic AV access surgery

Ricardo Correia ULS São José

Acessos arteriovenosos endovasculares - quando e como | Endovascular AV access – when and how

Pedro Bravo ULS Almada-Seixal

Cuidados pós-operatórios e Vigilância - papel da Cirurgia, Nefrologia e Enfermagem | Postoperative care and surveillance – the roles of Surgery, Nephrology, and Nursing

Tiago Carvalho ULS Lisboa Ocidental

3

24.11.2025, 14:30h

Acesso normofuncionante e patológico

Well-functioning and Pathological Access

Mod: Maria Guedes Marques, José Ibeas, Norton de Matos

Mapeamento ecográfico do acesso normofuncionante | Ultrasound mapping of a well-functioning access

José Ibeas President in GEMAV; Director of the Health/AI Program in Catalonia Parc Taulí Hospital Universitari Sabadell, Barcelona

Mapeamento ecográfico do acesso patológico e outros MCDTs | Ultrasound mapping of pathological access and other diagnostic tools

Tiago Pereira ULS São José

Intervenção endovascular da patologia estenótica | Endovascular intervention for stenotic lesions

Pedro Bravo ULS Almada-Seixal

Intervenção cirúrgica da patologia estenótica

Surgical intervention for stenotic lesions

Duarte Rego ULS Santo António

Hiperdébito | High-flow access

Célia Gil ULS Lisboa Ocidental

HAIDI

Norton Matos GEV

Aneurismas e pseudoaneurismas | Aneurysms and pseudoaneurysms

Gabriela Teixeira GEV

Infeção | Infection

Nuno Rosa ULS Madeira

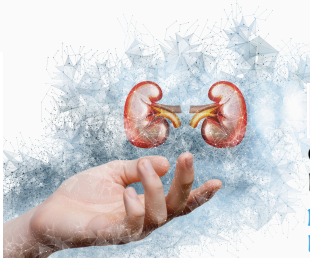

gtNI Grupo de Trabalho de Nefrologia de Intervenção

Nefrologia

Curso Nefrologia de Diagnóstico e Intervenção

Nephrology Diagnostic and Interventional Course

4

12.01.2026, 14:30h

Cateteres venosos centrais (CVCs) e cateteres de diálise peritoneal (DP)

Central Venous Catheters (CVCs) and Peritoneal Dialysis (PD) Catheters

Mod: Célia Gil, Carlos Barreto

Generalidades sobre CVCs e sua colocação

Overview of CVCs and placement:

Indicações / Tipos de CVCs:

temporários e tunelizados / Procedimento de colocação

Indications /Types:

temporary and tunneled / Placement procedure

Ivo Laranjinha ULS Lisboa Ocidental

Complicações infeciosas associadas aos CVCs:

Infeção do orifício de saída /Infeção do túnel

Bacteriémia associada ao cateter [infeção de CVC]/

Complicações metastáticas da infeção de CVC

Exit site infection, tunnel infection, catheter-related bloodstream infection, metastatic infections

Gonçalo Ávila ULS Lisboa Ocidental

Complicações não infeciosas dos CVCs :

Complicações relacionadas com a colocação / Disfunção de cateter / Estenose venosa central / Embolização de componentes / Encarceramento |

Insertion-related issues, catheter dysfunction, central vein stenosis, component embolization, catheter entrapment

José Carlos Barreto ULS Arrábida

Cateteres de DP:

Procedimento / Técnica a utilizar

PD Catheters: Placement and technique

Manuel Amoedo ULS Alentejo Central

Complicações infeciosas de cateteres de DP:

Infeção do orifício de saída / Infeção do túnel / Peritonite

Infectious complications of PD catheters

Outlet infection / Tunnel infection / Peritonitis

Ana Carina Ferreira ULS São José, Prof. Nova Medical School

Complicações não infeciosas de cateteres de DP e Ecografia do acesso peritoneal | Non-infectious complications of PD catheters and ultrasound of peritoneal access

Joana Tavares ULS Santo António

5

02.02.2026, 14:30h

Biópsias renais

Renal Biopsies

Mod: Marco Mendes, Fernando Caeiro

Indicações e contraindicações para a biópsia renal /Situações especiais: antiagregação, anticoagulação, desmopressina e suporte transfusional/ Procedimento: rim nativo e aloenxerto /Vigilância pós biópsia

Indications and contraindications / Special situations: [antiplatelets, anticoagulants, desmopressin, transfusion support] / Procedure [native and transplant kidneys] / Post-biopsy surveillance

Fernando Caeiro ULS São José

Biópsia transjugular - prós e contras

Transjugular biopsy – pros and cons

Afonso Fonseca ULS São José

Complicações e sua resolução

Complications and their management

Fernando Caeiro ULS São José

6

02.03.2026, 14:30h

POCUS

Básico/ Basic

Mod: Hugo Diniz, Filipa Ferreira

Ecografia reno-vesical [+ascite]

Plano longitudinal rim direito e esquerdo - identificação da sonoanatomia básica: parênquima [córtex/medula, pirâmides], seio renal, artéria e veia renal, bexiga, etc / Plano transversal rim direito e esquerdo / Avaliação vesical, jatos uretrais / Achados patológicos: rim crónico, hidronefrose, litíase, globo vesical, ascite |

Renal-bladder [+ ascites] ultrasound

Filipa Ferreira Nefrologia, ULS Braga

Ecografia pulmonar

Identificação das estruturas básicas – sinal do morcego, linha pleural, linhas A / Avaliação das regiões antero-superior, antero-inferior, lateral do tórax + PLAPS 7 Lung sliding e sinal da cortina; usar o modo M / Identificação do plano da coluna vertebral [sinal da vértebra] / Achados patológicos: linhas B, derrame pleural, consolidação, pneumotórax

Lung ultrasound

Hugo Diniz Nefrologia, ULS São João

Ecocardiografia focada [FoCUS]:

Principais janelas: paraesternal eixo longo, paraesternal eixo curto, 4/5 câmaras, subcostal, VCI / Identificação das principais estruturas: AD/AE, VD/VE, válvula mitral, aórtica, tricúspide e pulmonar; septo IA, IV / Abordagem dos 4 Es: “effusion, ejection, equality, entrance” na hipotensão/dispneia / Pearls and Pitfalls da Veia Cava Inferior

Focused cardiac ultrasound [FoCUS]

Gregorio Romero Gonzalez Nephrology, German City Pujol University Hospital, Barcelona

Ecografia veia jugular:

Avaliação da TVJ/estimar CVP / Exclusão de trombose, sinais indiretos de estenose venosa central

Jugular vein ultrasound

Larry Istrail Hospitalist/Internal Medicine, Inova Fairfax Hospital, Washington

gtNI Grupo de Trabalho de Nefrologia de Intervenção

Sociedade Portuguesa de Nefrologia

Curso Nefrologia de Diagnóstico e Intervenção

Nephrology Diagnostic and Interventional Course

7

06.04.2026, 14:30h
POCUS
Avançado/ Advanced
Mod: Hugo Diniz e Filipa Ferreira

Ecocardio hemodinâmico:
Color doppler para avaliação grosseira de IT, IA, IM / VTI LVOT para estimar DC / Pressões de enchimento [E/A, E/E'] / Aplicações clínicas – fluid tolerance sepsis, SHR, SCR
Hemodynamic echocardiography
Abhilash Koratala Nephrology and Critical Care Medicine, Medical College of Wisconsin, Milwaukee

VExUS – avaliação da congestão e fluid tolerance: Supra-hepáticas / Veia Porta/ Veia interlobar renal
VExUS- venous congestion and fluid tolerance assessment
Eduardo Argaiz Nephrology and Critical Care Medicine, Instituto Nacional de Ciencias Médicas y Nutrición Salvador Zubirán, Ciudad de México

Ecodoppler rim nativo e enxerto renal focado:
Color doppler artéria e veia renal / IR Nativo e Enxerto / Aplicações clínicas
Color Doppler of native and transplant kidney
A anunciar | TBA

Casos clínicos | Clinical cases
A anunciar | TBA

Componente Prática:

Módulos práticos: seis em grupos de dois formandos em diferentes centros de acessos vasculares do país

Jan
Ecografia do acesso vascular

Fev
Intervenção endovascular

Mar
Cirurgia do acesso

Abr
Cateteres Venosos Centrais

Mai
Biópsias renais

Jun
POCUS

gtNI
Grupo de Trabalho de Nefrologia de Intervenção
Sociedade Portuguesa Nefrologia

Curso Nefrologia de Diagnóstico e Intervenção

Nephrology Diagnostic and Interventional Course

Apoio Científico | Scientific endorsement

ENDORSED BY
Sociedade Portuguesa Nefrologia
ERA
GEMAV

1- ERA's endorsement is for the promotion of education in general, therefore the specific content of the event/course is the responsibility of the organiser
2- Las opiniones expresadas por los autores no reflejan necesariamente la posición de la S.E.N.